CLINICA VETERINARIA
GRAN SASSO

Ernia diaframmatica

L'ernia diaframmatica è la dislocazione di uno o più visceri dalla cavità addominale alla cavità toracica attraverso il diaframma; può essere congenita, forma rara da riscontrare poiché spesso i cuccioli muoiono alla nascita, o acquisita (1).

Cenni di anatomia

Il diaframma è una struttura muscolo-tendinosa, che separa la cavità toracica da quella addominale, ed è costituito da una porzione tendinea centrale ed una muscolare periferica suddivisa in tre parti:

- *Lombare*: a sua volta costituita da due porzioni, destra e sinistra, definite "pilastri del diaframma", le cui componenti tendinee originano dai muscoli Psoas e dal corpo delle vertebre L3-L4. In questa porzione si aprono lo iato aortico (dorsale), attraverso il quale si ha il passaggio dell'aorta, della vena azygos ed emiazygos e della cisterna lombare del dotto toracico, e lo iato esofageo (centrale) attraversato dall'esofago e dal ramo dorsale e ventrale, destro e sinistro, del nervo vago.
- *Costale*: anch'essa suddivisa in destra e sinistra, prende origine dalla XIII costa e termina a livello della giunzione costo condrale della VIII costa.
- *Sternale*: impari, si continua con la porzione costale ed origina dalla base del processo xifoideo dello sterno, dalla fascia addominale trasversa e dalla cartilagine della VIII costa per continuare dorsalmente nel centro tendineo.

Il forame della vena cava, definito anche iato cavale, è localizzato nella porzione tendinea.

La vascolarizzazione del diaframma è data da arterie e vene freniche, mentre l'innervazione motoria è garantita dai nervi frenici.

Ernia diaframmatica traumatica (EDT)

I traumi indiretti come investimenti, cadute dall'alto, calci e combattimenti e, meno frequentemente quelli diretti (ferite da arma da fuoco, lesioni da taglio o lesioni provocate

dalla frattura di una costa), sono le cause più frequenti di ernia diaframmatica traumatica (EDT). Nel primo caso la forza impressa dal trauma sull'addome determina un rapido aumento della pressione intraddominale che, attraverso il diaframma, viene trasmessa al torace. Se la glottide è aperta l'aria viene eliminata dai polmoni venendosi quindi a creare un gradiente pressorio, tra cavità toracica ed addominale, tale da provocare un aumento della tensione sul diaframma con conseguente lacerazione dello stesso. Nel caso in cui la glottide rimane chiusa, l'aumento della pressione toracica è più uniforme e non determina la rottura del diaframma ma si ripercuote a livello polmonare, provocando una lacerazione degli alveoli e conseguente pneumotorace. Dato che spesso EDT e pneumotorace si manifestano contemporaneamente in tali circostanze, la posizione della glottide non sembra essere un fattore determinante nell'eziopatogenesi dell'EDT, poiché al trauma segue un aumento improvviso e violento della pressione addominale che porta comunque ad una rottura del diaframma mentre l'aumento della pressione nelle vie respiratorie è tale da causare pneumotorace (2).

La porzione del diaframma che di solito si lacera è quella muscolare periferica, poiché quella tendinea interna è più resistente. La lesione può seguire la circonferenza del diaframma con distacco dalla parete costale (*circonferenziale*), può procedere dalla periferia verso il centro del diaframma (*radiale*) o essere una combinazione delle precedenti (*misto*) (3).

L'organo che ernia più frequentemente è il fegato, cui fanno seguito piccolo intestino, stomaco, milza, omento, pancreas, colon, cieco ed utero (4,5).

Essendo il trauma la principale causa di EDT il soggetto colpito può presentare lesioni concomitanti come emotorace, pneumotorace, effusioni pleuriche, contusioni polmonari e fratture costali.[6]

Non ci sono particolari predisposizioni di razza per l'EDT, tuttavia sembrano essere maggiormente colpiti i soggetti maschi giovani, sia nella specie canina che felina (4,7,8).

Segni clinici

In corso di EDT la sintomatologia solitamente è acuta e correlata a:

- tipo di organi erniati
- volume occupato dagli organi erniati in cavità toracica
- grado di ostruzione di vasi e visceri

- concomitanti patologie correlate al trauma (emorragie addominali e toraciche, fratture costali etc.)
- shock

I sintomi respiratori più comuni sono tachipnea, dispnea, rumori respiratori attenuati, respiro paradosso. L'origine della difficoltà respiratoria è multifattoriale essendo causata dal danno diretto provocato del trauma (contusioni, emorragie, rotture d'organo), dall'effetto del gradiente pressorio, dalla rottura del diaframma (perdita del vuoto pleurico che impedisce la normale espansione polmonare e determina atelectasia), dalla formazione di pneumotorace ed emotorace, dalla presenza di visceri addominali erniati che riducono lo spazio intratoracico, oltre che dallo shock e dal dolore.

Altri segni clinici includono letargia, perdita di peso e difficoltà a sdraiarsi, mentre vomito, disfagia, diarrea e costipazione possono indicare un coinvolgimento dell'apparato gastroenterico.

In alcuni soggetti l'esame obiettivo può essere normale, in altri è possibile osservare un addome cosiddetto "a vespa" (per il passaggio dei visceri in cavità toracica); all'auscultazione i toni cardiaci possono essere attenutati o più intensi nella parte controlaterale rispetto all'ernia oppure, a livello di capi respiratori, è possibile auscultare borborigmi correlati alla presenza degli organi intestinali erniati in torace. La presenza di effusioni pleuriche può determinare un suono ottuso alla percussione della parete toracica, viceversa questa può rilevare una iper-risonanza se è erniato lo stomaco.[9]

Nelle forme croniche di EDT si osserva più comunemente dispnea, scarsa tolleranza all'esercizio fisico, vomito, rigurgito, disoressia, dimagrimento, diarrea, apatia, depressione e, in alcuni casi, ascite conseguente all'incarceramento dei lobi epatici.

Raramente è possibile avere una forma asintomatica o una sintomatologia intermittente (quando gli organi erniati tornano in cavità addominale).

Diagnosi

Per eseguire una diagnosi è necessario un esame radiografico in due proiezioni (LL e DV) in cui è possibile evidenziare:

- interruzione del profilo diaframmatico
- presenza in torace di gas ed ingesta (contenuti nelle anse intestinali e nello stomaco)
- diminuzione dell'angolo tra diaframma e colonna vertebrale in proiezione LL
- perdita della visualizzazione della silhouette cardiaca

- assenza di organi in addome
- visceri addominali (anse duodenali, colon trasverso) eccessivamente craniali e vicini al diaframma
- perdita del triangolo adiposo del legamento falciforme (solo nel gatto in caso di ernia ventrale)
- eventuali fratture delle costole caudali

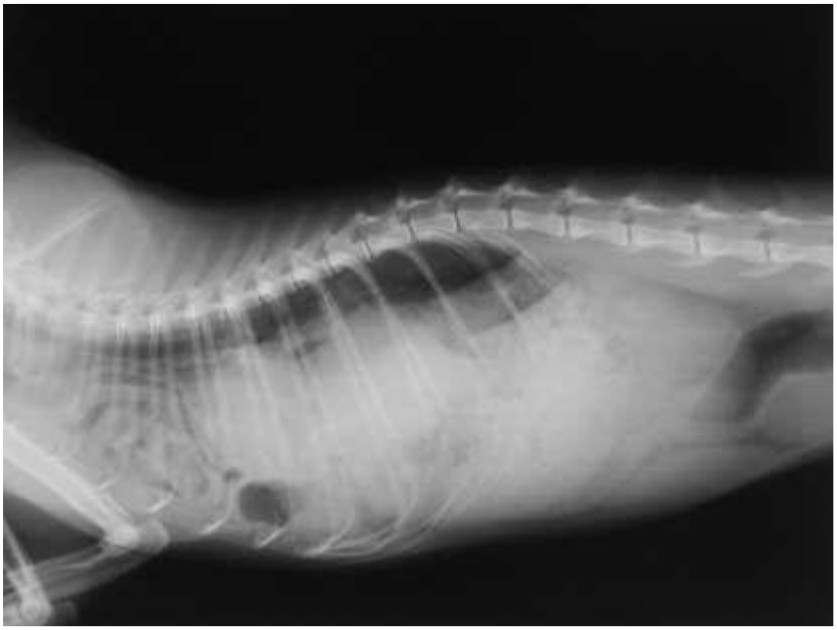

La presenza di versamento pleurico può rendere difficile la corretta visualizzazione radiografica del torace e può essere quindi necessaria una toracentesi.

Nei casi dubbi l'esame ecografico addominale può essere eseguito in aggiunta e supporto a quello radiografico, essendo un ottimo mezzo per valutare con precisione gli organi erniati ed in alcuni casi il danno parietale ad essi connesso(10).

Durante la visita clinica e l'esecuzione degli esami complementari bisogna prestare particolare attenzione alla manipolazione del paziente, per non aggravare lo stress respiratorio che può condurre il paziente a morte.

Trattamento

Prima di procedere chirurgicamente è necessario stabilizzare il paziente mediante la somministrazione di ossigeno (maschera, sonda nasale o gabbia per ossigenoterapia) e trattare lo shock, associando un'antibioticoterapia ad ampio spettro per limitare il rilascio di tossine in circolo legato alla compromissione venosa. Può essere utile la somministrazione di analgesici oppioidi per la gestione del dolore, cui può seguire un miglioramento della respirazione (4,11).

Se il paziente non risponde all' ossigenoterapia ed alla toracocentesi, se gli organi erniati mostrano meteorismo e dilatazione, o se siamo in presenza di un' ernia incarcerata, l' ED deve essere considerata come emergenza chirurgica.

I rischi anestesiologici, legati all' ipossiemia ed all' ipotensione, sono molto alti e quindi l' esperienza del personale gioca un ruolo fondamentale. L' induzione anestetica deve essere rapida e deve facilitare l' intubazione, utilizzando farmaci che abbiano il minimo impatto sull' apparato cardiovascolare.

La chirurgia consiste nel riposizionamento in sede eutopica degli organi erniati e la chiusura del difetto diaframmatico. Se non è possibile eseguire un' erniorrafia per prima intenzione, come ad esempio in caso di ernie croniche con atrofia del muscolo, è possibile creare un flap muscolare, utilizzando il muscolo trasverso dell' addome, o un flap omentale a doppio strato da apporre sui margini dell' ernia, in alternativa è possibile utilizzare reti di materiale non riassorbibile ricoperte da omento. In alcuni casi può rendersi necessario inoltre il posizionamento di un drenaggio toracico.

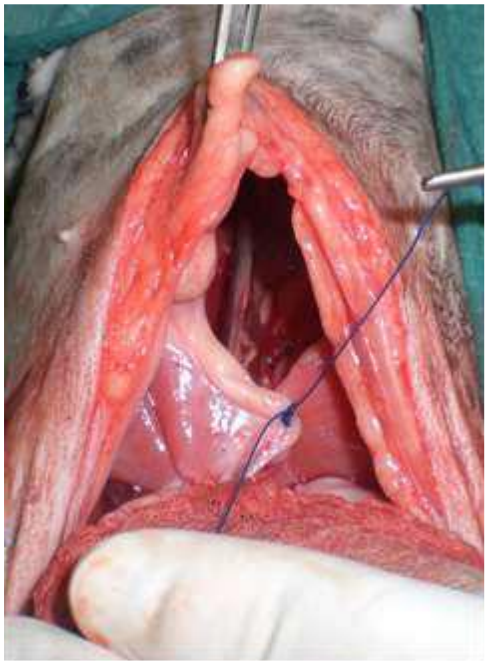

La prognosi varia molto a seconda della sintomatologia che il soggetto manifesta, ma superate le prime 24 ore dall' intervento di solito è favorevole; stabilizzare il paziente prima dell' intervento chirurgico, quando possibile, riduce notevolmente la mortalità.

Bibliografia

1. "Chirurgia delle vie respiratorie inferiori: cavità pleurica e diaframma" In: Fossum TW (2nd edition) *Chirurgia dei piccoli animali* Mosby Inc. pp: 784-818

2.Stephen H., Levine D.V.M. "Diaphragmatic hernia" *Veterinary Clinics of North America: Small Animal Practice* Volume 17, Issue 2, March 1987, Pages 411-430

3.Garson HL, Dodman NH, Baker GJ: *Diaphragmatic hernia: analysis of fifty-six cases in dogs and cats.* J Small Anim Pract 21:469, 1980

4.Boudrieau SJ, Muir WW: *Pathophysiology of traumatic diaphragmatic hernia in dogs.* Compend Contin Educ Pract Vet 9:379, 1987

5.Wilson GP, Hayes HM: *Diaphragmatic hernia in the dog and cat: a 25-year overview.* Semin Vet Med Surg (Small Anim) 1:318, 1986

6.Spackman CJA, Caywood DD, Feeney DA, et al: *Thoracic wall and pulmonary trauma in dogs sustaining fractures as a result of motor vehicle accidents.* J Am Vet Med Assoc 185:975, 1984.

7.Stokhof AA: *Diagnosis and treatment of acquired diaphragmatic hernia by thoracotomy in 49 dogs and 72 cats.* Vet Q 8:177, 1986

8.Schmiedt CW, Tobias KM, Stevenson MA. *Traumatic diaphragmatic hernia in cats: 34 cases (1991-2001).* J Am Vet Med Assoc. 2003 May 1;222(9):1237-40.

9.Hunt G.B, Johnson K.A "Diaphragmatic Hernias" In: Tobias KM (1st edition) *Veterinary Surgery Small Animal* Saunders/Elsevier 2012. pp: 1380-1390

10.Spattini G, Rossi F, Vignoli M, Lamb CR: *Use of ultrasound to diagnose diaphragmatic rupture in dogs and cats.* Vet Radiol Ultrasound 44:226, 2003

11.Gibson TWG, Brisson BA, Sears W: *Perioperative survival rates after surgery for diaphragmatic hernia in dogs and cats: 92 cases (1990 – 2002).* J Am Vet Med Assoc 227:105, 2005